

■ کفل‌های جنین قبل از سر وارد لگن شود

■ ریسک فاکتور:

■ آنانسفالی، هیدروسفالی، پره‌ترم، چندقلویی، میوم،
الیگو‌هیدر‌آمنیوس، پلی‌هیدر‌آمنیوس، آنومالی رحم،
مولتی‌پاریتی، تومور لگنی، جفت‌سر‌راهی، سابقه
بریچ

بنام خدا

Breech presantation

تشخیص: مانور لئوپولد (FHR بالای ناف)، TV، سونوگرافی

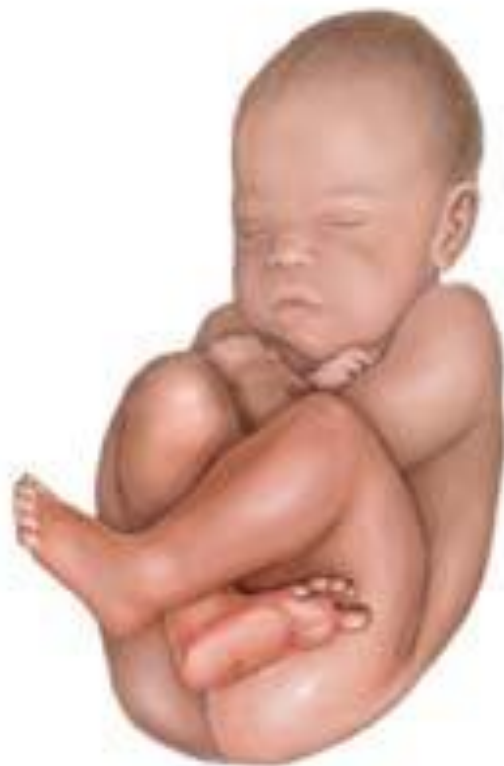پیش آگهی: موربیدیته مادر افزایش می یابد. مرگ
پری ناتال به دلیل زایمان پره ترم، ناهنجاری
مادرزادی و ترومای زایمانی افزایش می یابد.

مشکلات زایمان واژینال: پرو لاپس بند ناف،
گیر کردن سر (عدم مولدینگ و تناسب سر با تنه)،
گیر کردن بازو پشت گردن (Nuchal arm)،
حلقه بند ناف دور جنین

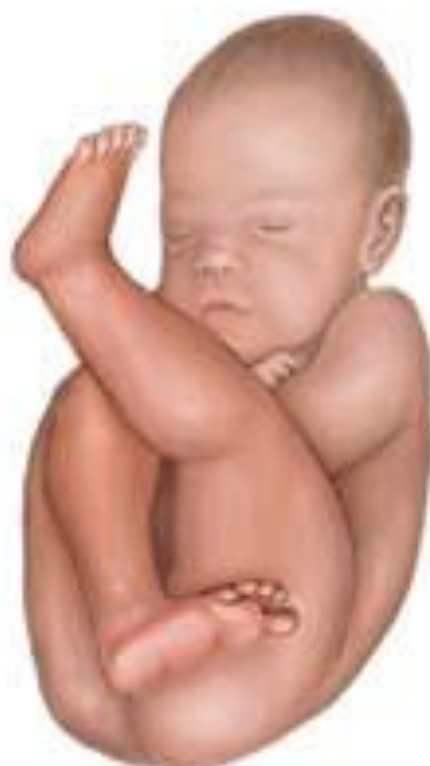Types of breeches

- Frank breech (50-70%) - Hips flexed, knees extended
- Complete breech (5-10%) - Hips flexed, knees flexed
- Footling or incomplete (10-30%) - One or both hips extended, foot presenting

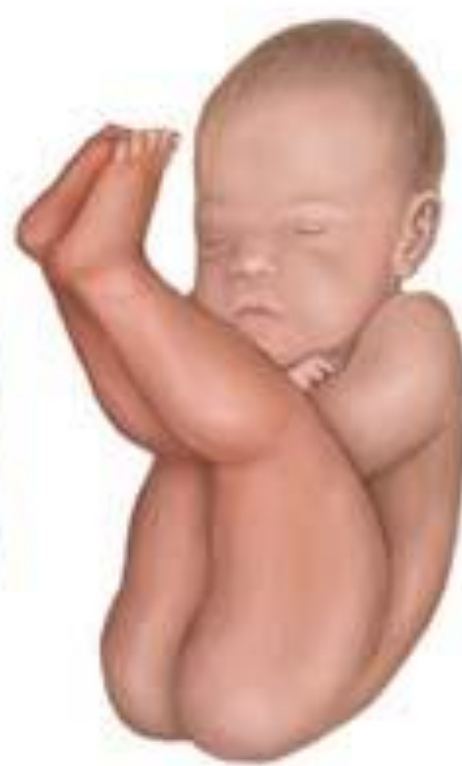Variations of the breech presentation



Complete
breech



Incomplete
breech



Frank
breech

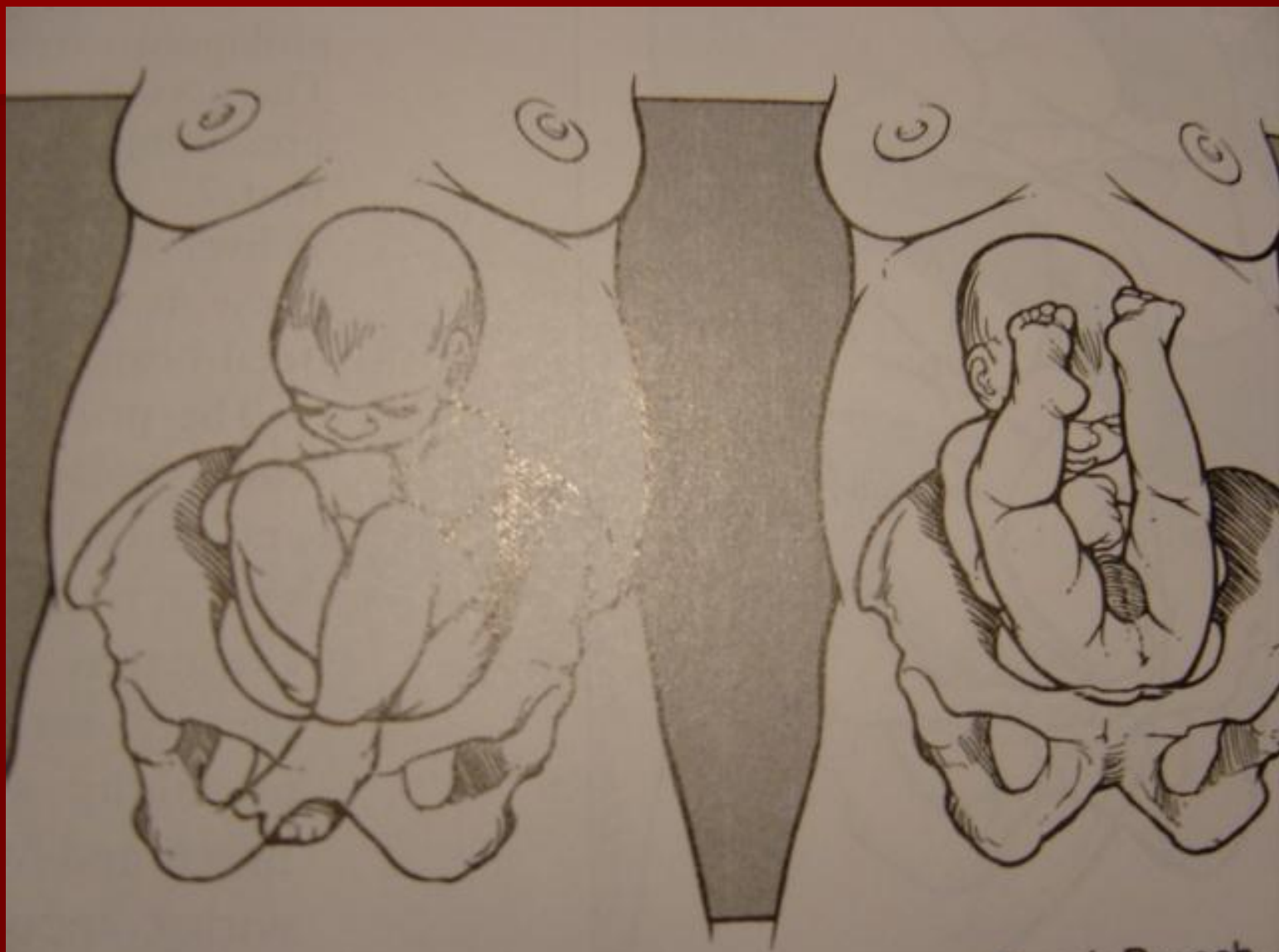
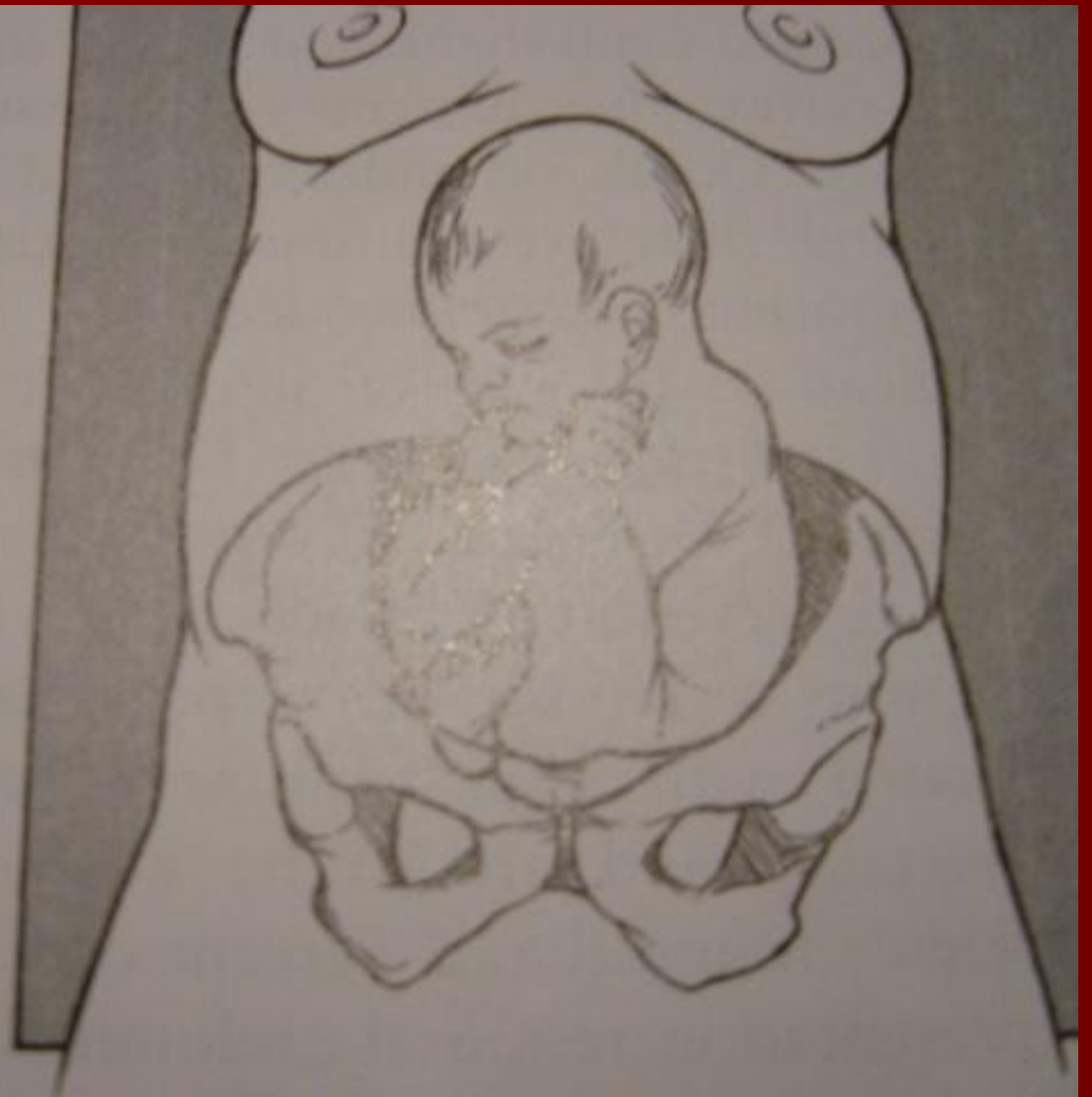
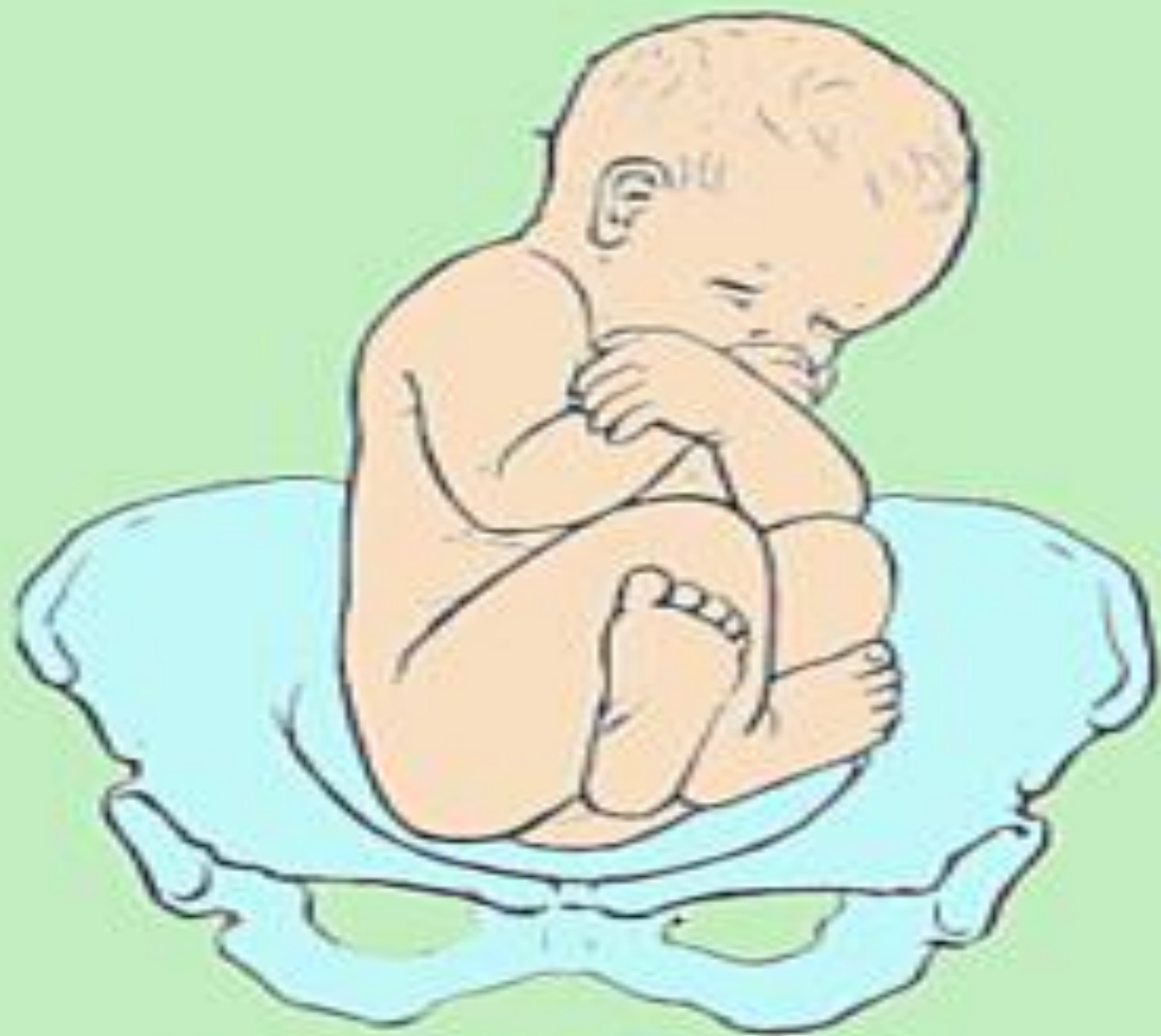
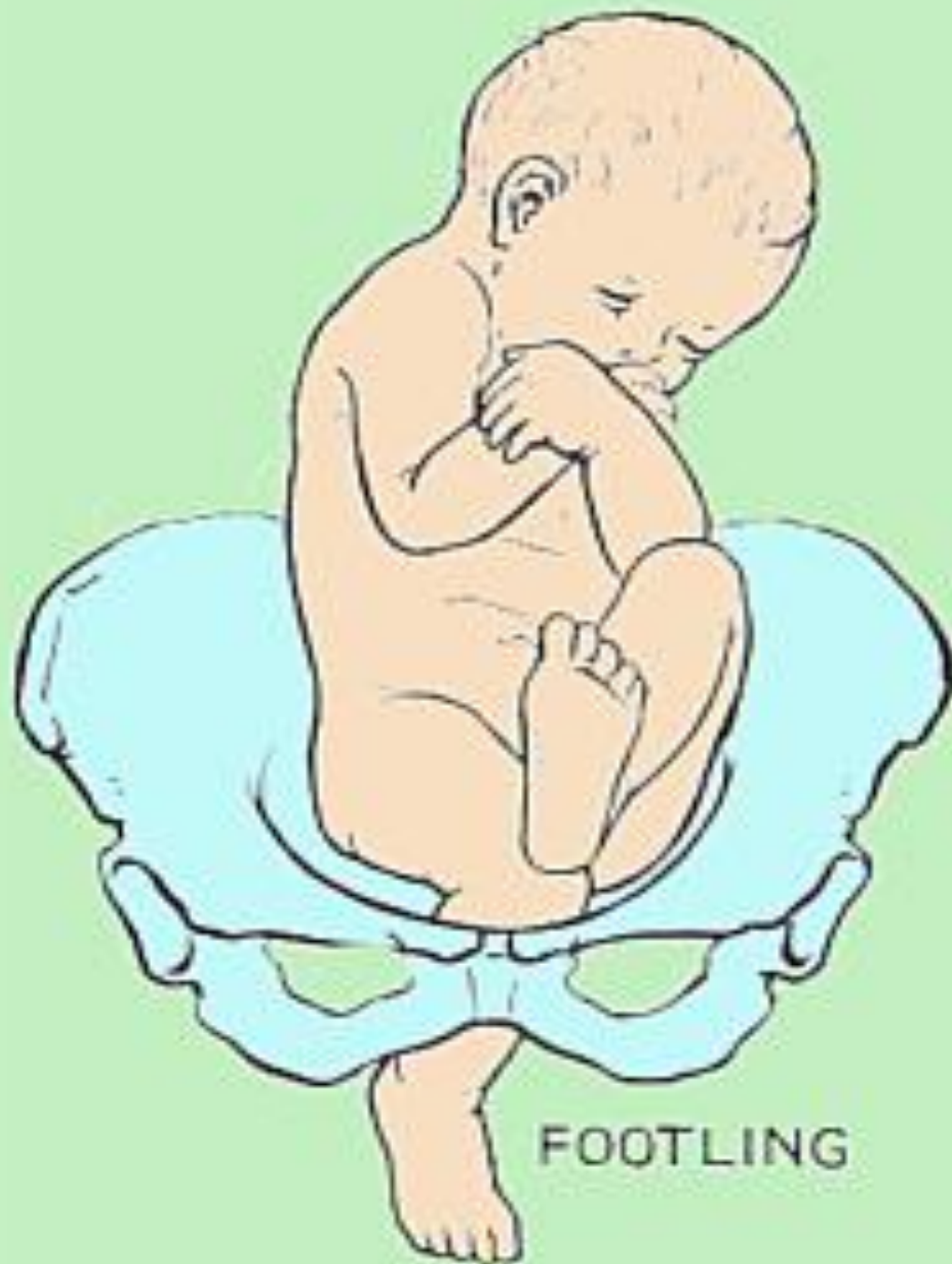Fig. 1. Breech

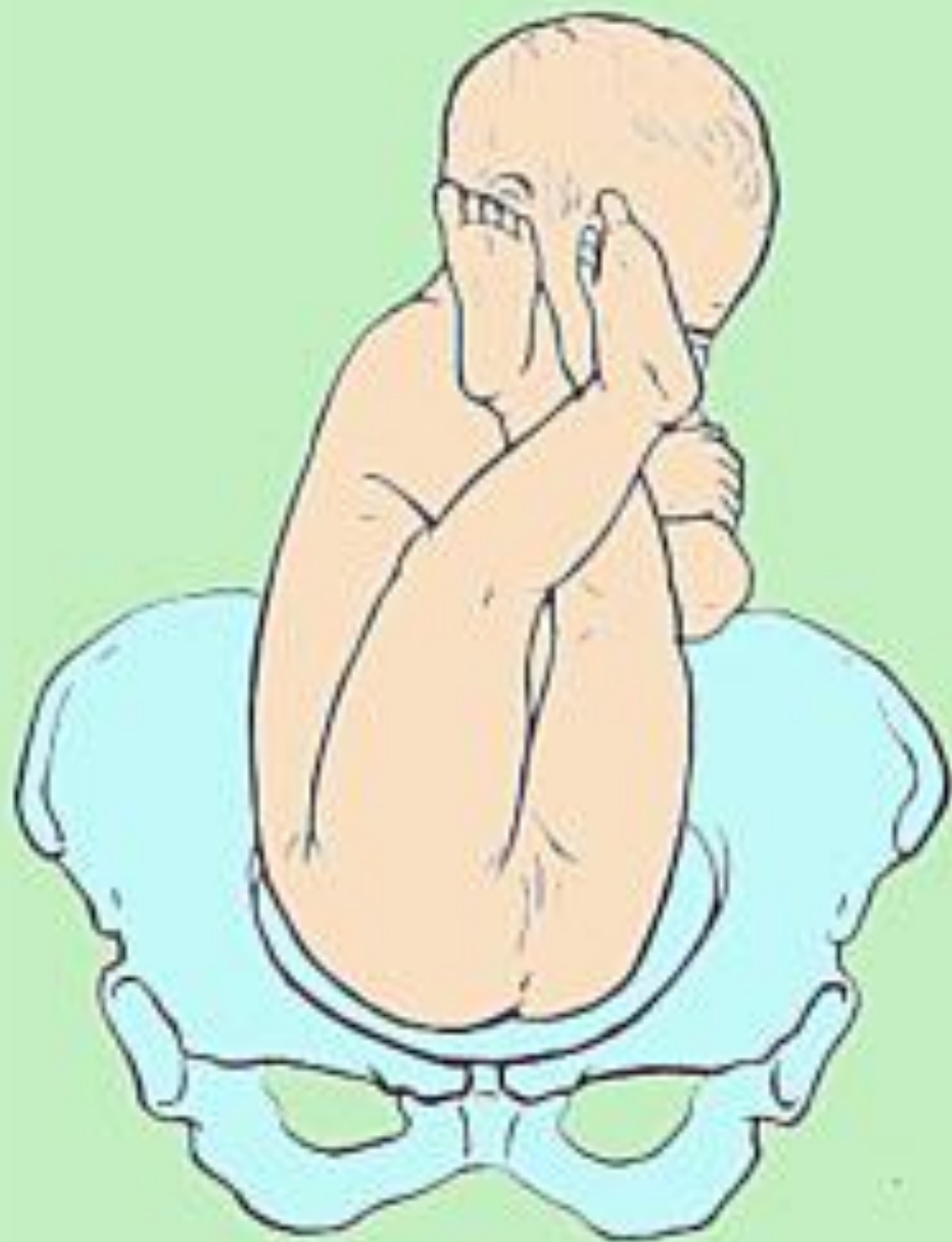




COMPLETE BREECH



FOOTLING



FRANK BREECH

position
SA,SP,LST,RST

LSP,RSP.LSA,RSA



Right Sacro
Posterior



Left Sacro
Posterior



Right Sacro
Lateral



Left Sacro
Lateral

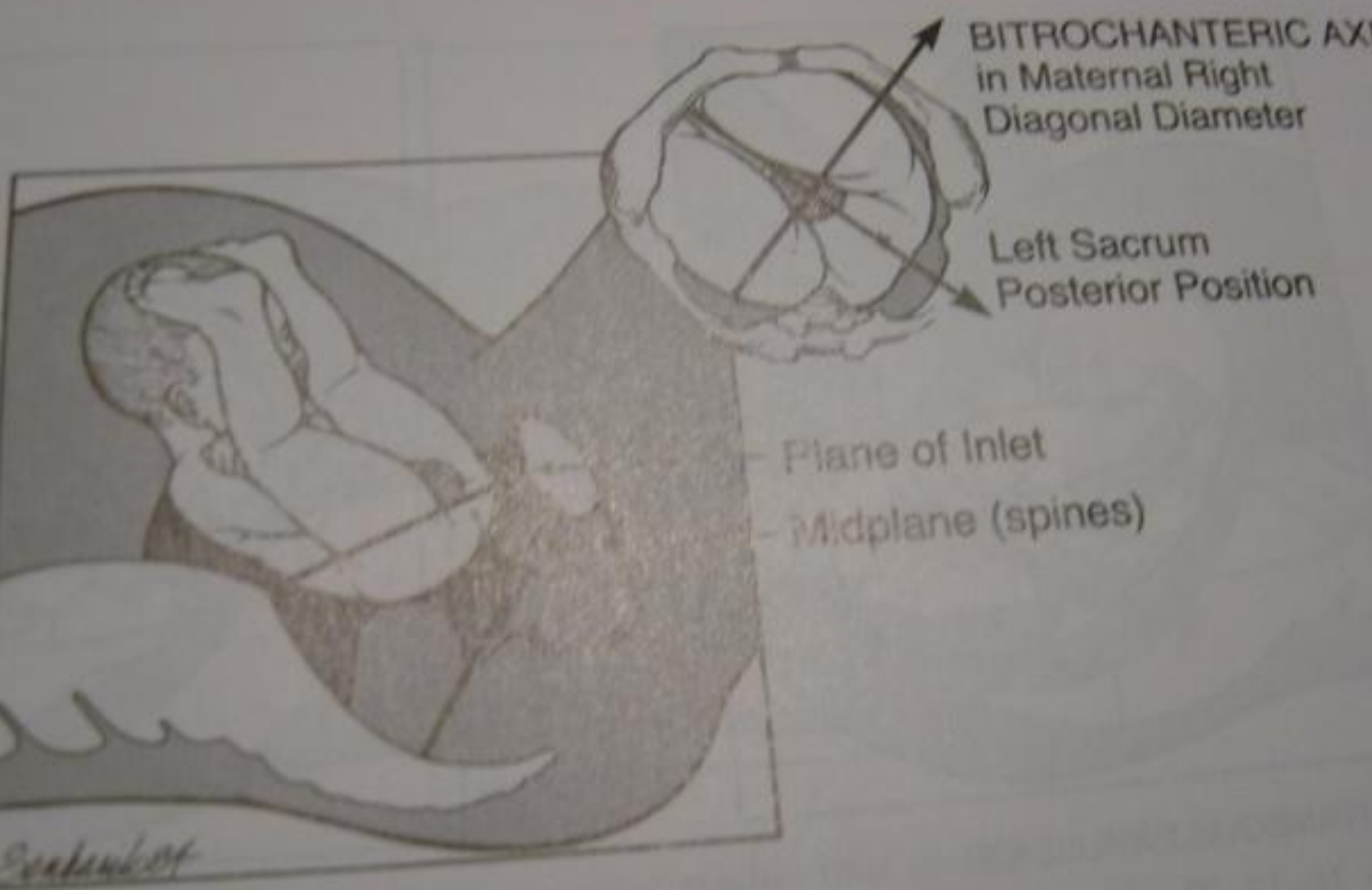


Right Sacro
Anterior



Left Sacro
Anterior

The Six Breech Positions



Spencer 07

... episiotomy offers

STATION

DIAGNOSIS

- Palpations
- Pelvic exam
- X-ray studies
- Ultrasound

معیارهای زایمان واژینال و سزارین

■ CS

- وزن جنین کمتر از 1500 و بیش از 3500 گرم
- سن حاملگی 24 تا 34 هفته
- فوتلینگ بریچ
- لگن کوچک
- سر بدون فلکسیون
- توقف زایمان
- مادر مسن
- تاریخچه ضعیف
- دیسترس جنین

■ NVD

- فرنک بریچ
- سن حاملگی بیش از 34 هفته
- وزن جنین 2000 تا 3500 گرم
- لگن مناسب
- فلکسیون سر
- پیشرفت خوب
- جنین قابلیت حیات نداشته باشد

مداخلات در بریچ: (قبل از زایمان، حین زایمان)

Ext. Version: فقط در زمان ترم،

میزان سزارین را کم نمی کند.

کنتراندیکاسیون: جفت سر راهی، وضعیت غیراطمینان
بخش قلب جنین، سزارین قبلی، آنگاژمان سر جنین، حجم کم
مایع آمنیوتیک ...

اندیکاسیون سزارین: footling b. تنگی لگن، القاء
زایمان، پره ترم، IUGR، اکستانسیون سر (5%)، تقاضای
TL، فقدان پزشک باتجربه.

VERSION

■ ***External***

■ ***Internal***

چرخش سفالیک خارجی

در بریچی که به 36 هفتگی رسیده و قصد زایمان واژینال است انجام می شود. موفقیت 58 درصد در قرار عرضی موفقیت بیشتر است.

عوارض

تکنیک:

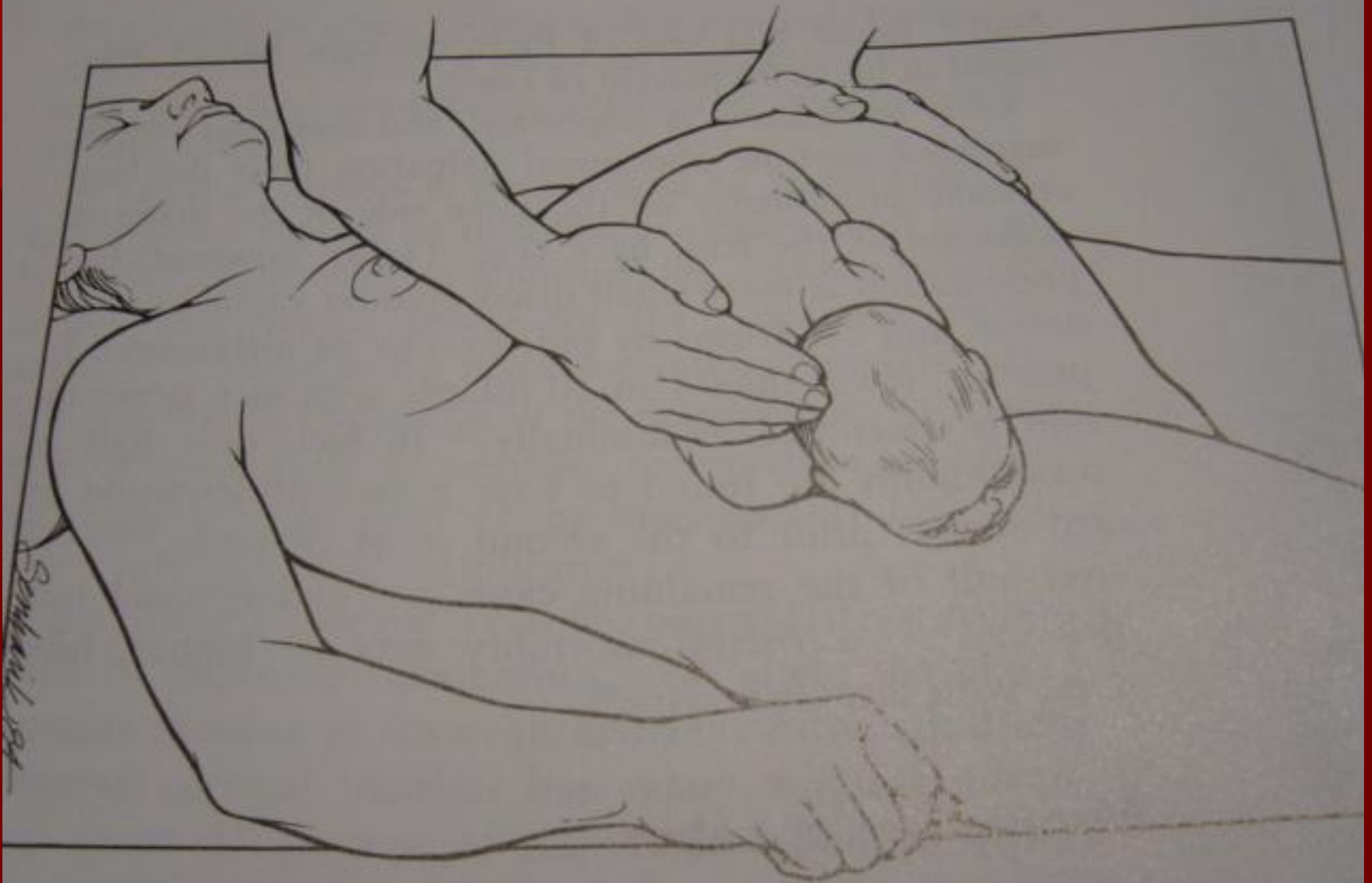- استفاده از توکولیز مثل تربوتالین زیر جلدی
- در مرکز مجهز به امکان سزارین
- بررسی با سونو(برای تایید پرزانتاسیون، کافی بودن حجم مایع، محل جفت، رد آنورمالی جنین)
- NST قبل و بعد چرخش
- چرخش رو به جلوی جنین

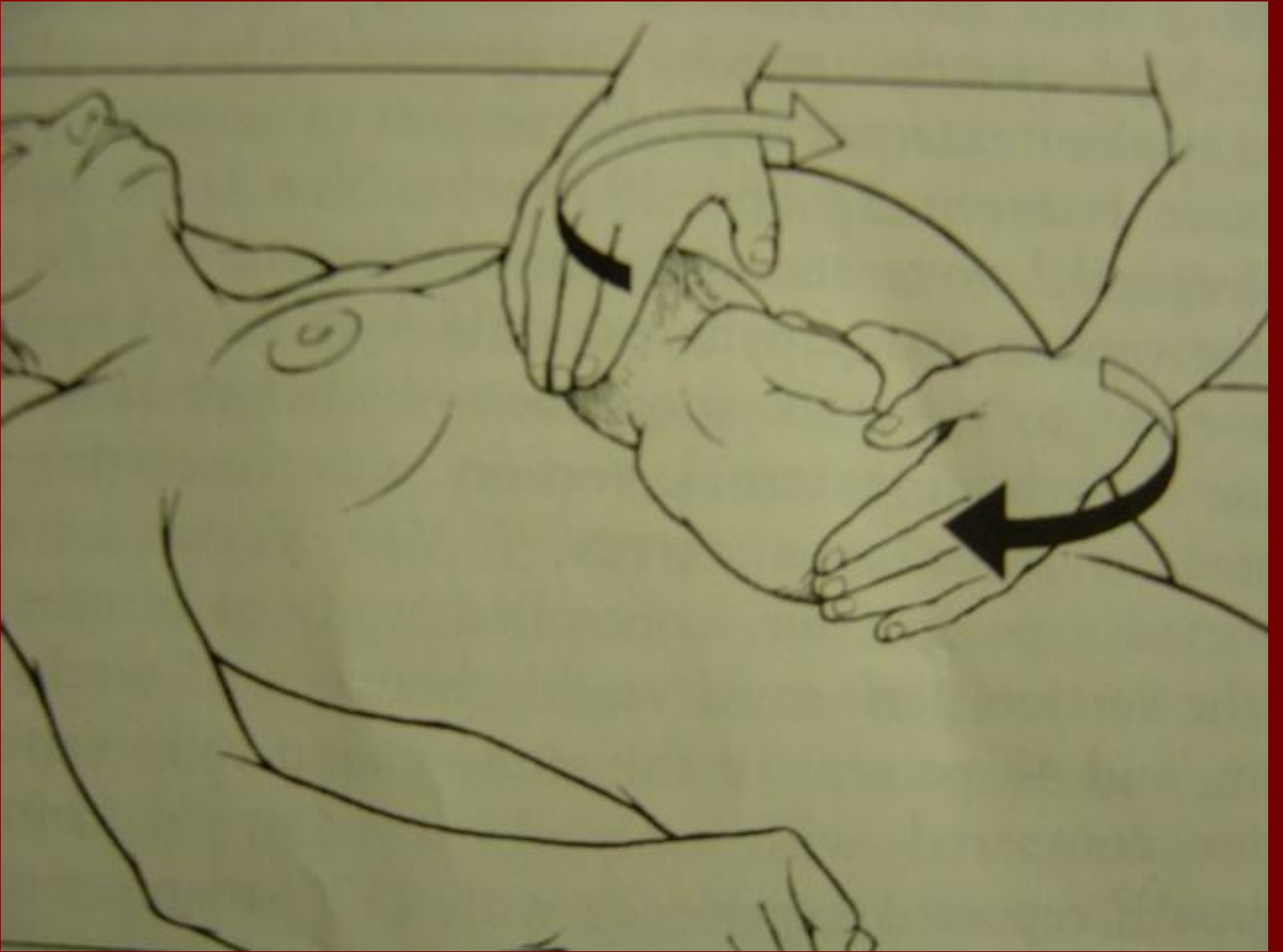
چرخش پودالیک داخلی

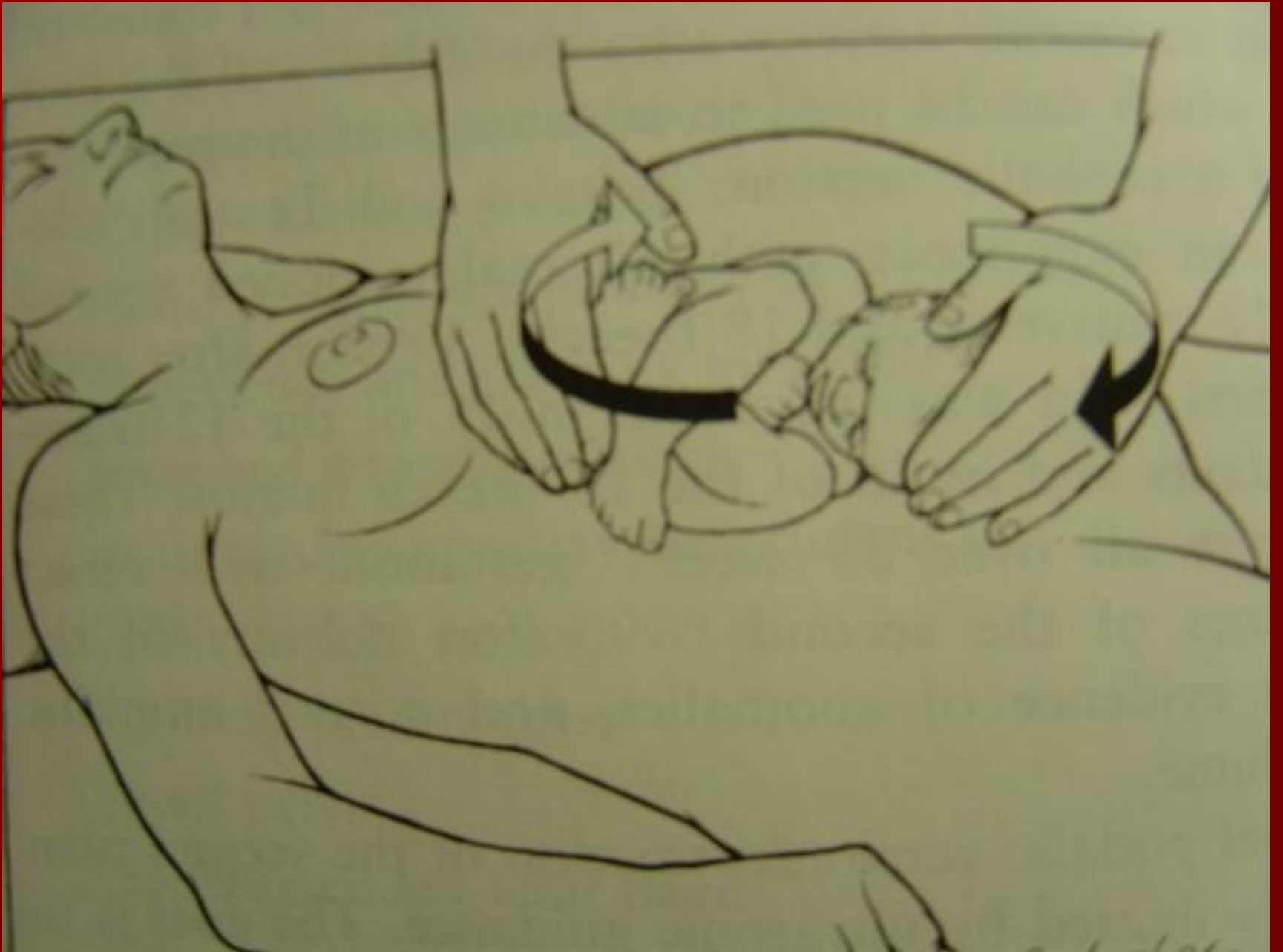
■ فقط برای زایمان قل دوم

■ تکنیک

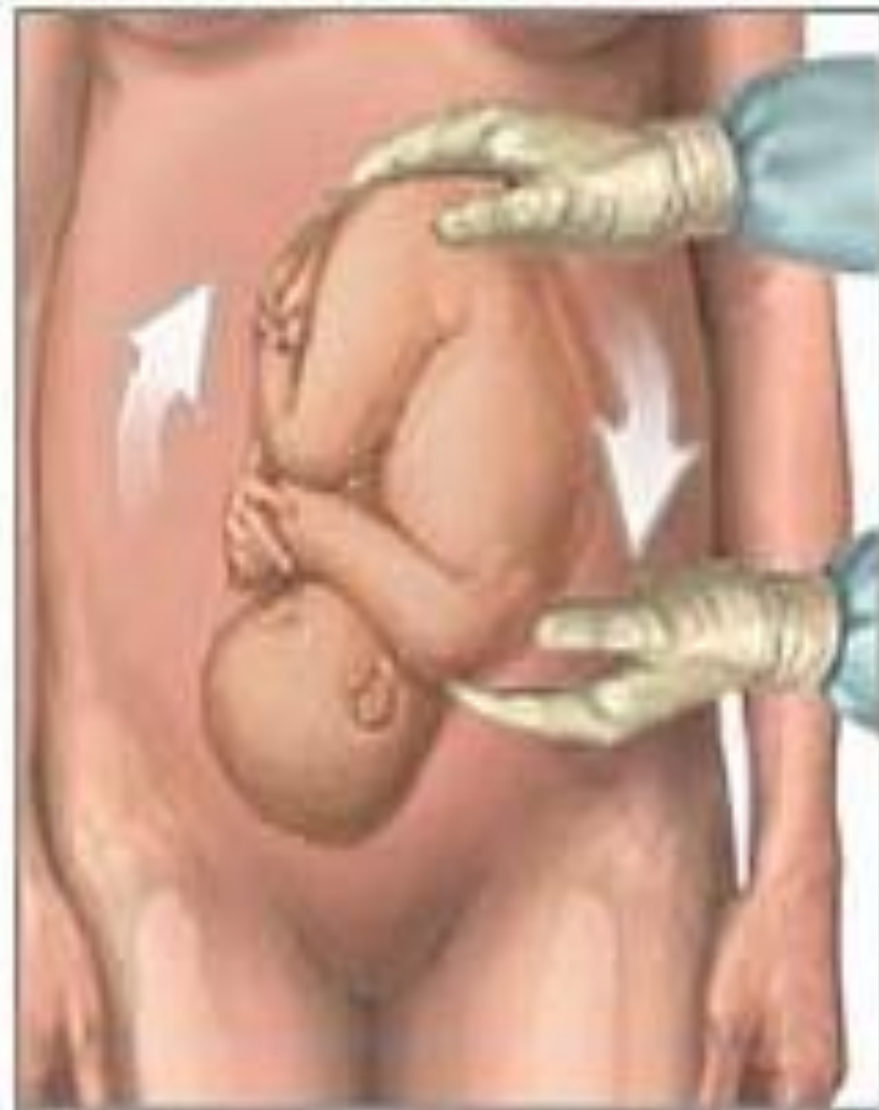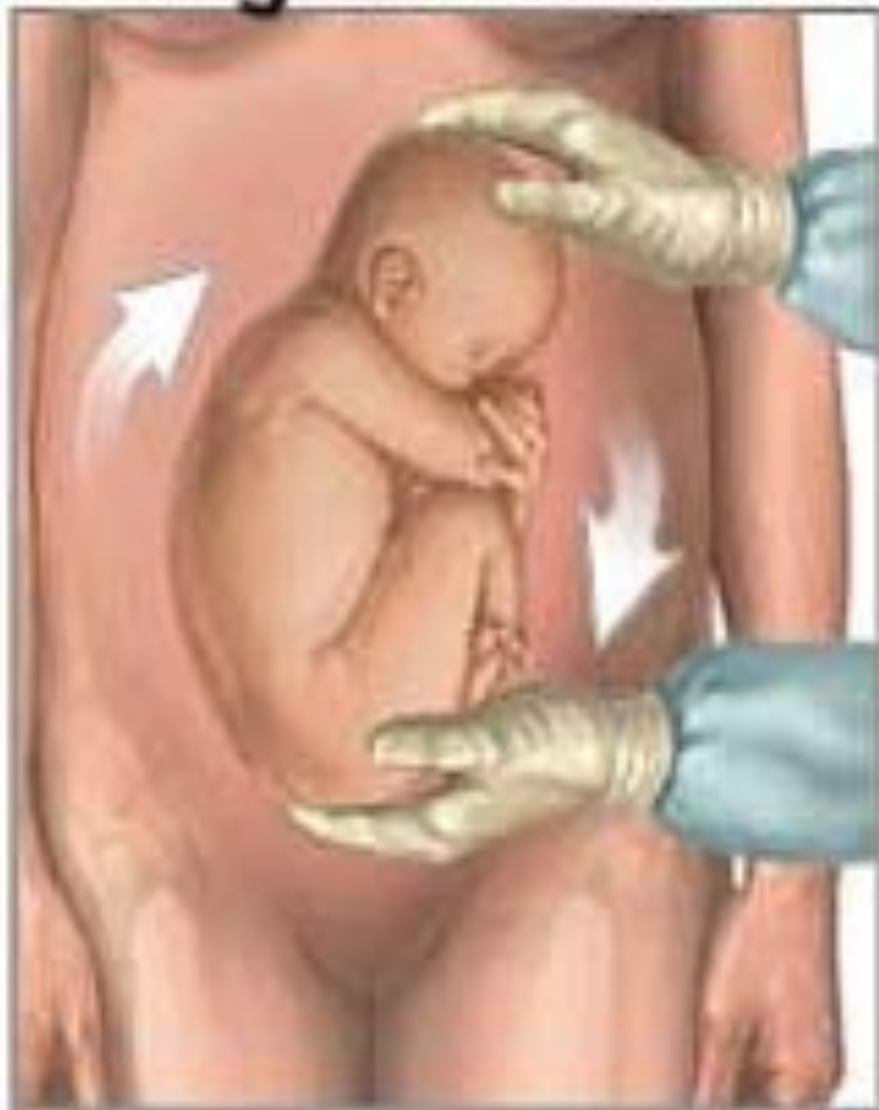- پزشک دست خود را داخل حفره رحم برده یک پا یا هر دو پای جنین را گرفته و از سرویکس کاملاً دیلاته بیرون می کشد و بطور همزمان با دست دیگر خود از روی شکم بر بخش فوقانی بدن جنین در جهت معکوس فشار وارد می کند
- سپس زایمان را به شکل بریچ انجام می دهد.





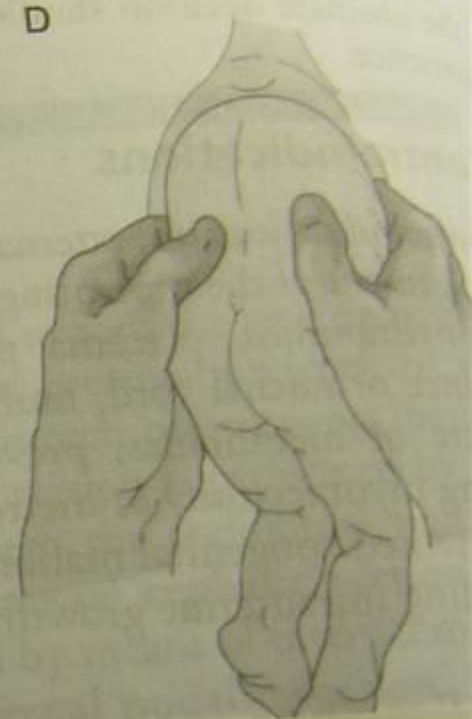
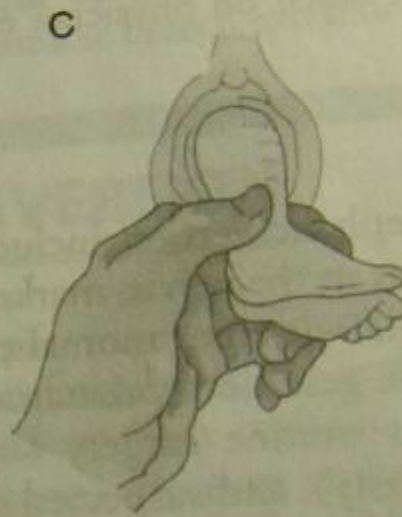
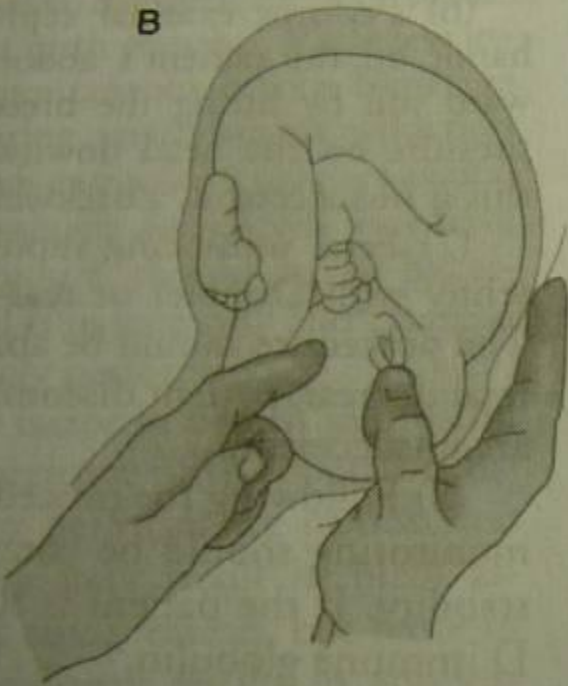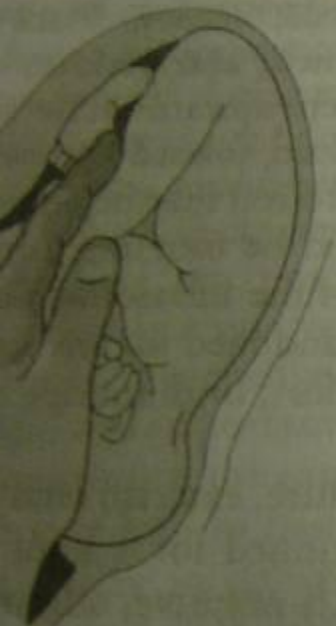Using external version to turn breech



Internal podalic version

CHAPTER 21



روشهای زایمان واژینال بریچ

(1) زایمان خودبخود

(2) Partial Extraction: خروج خودبخود تا ناف

Total Extraction (3)

■ Hands off

Sit on hands

Do not interfere

Avoid traction on baby

Holding properly for sacrum anterior

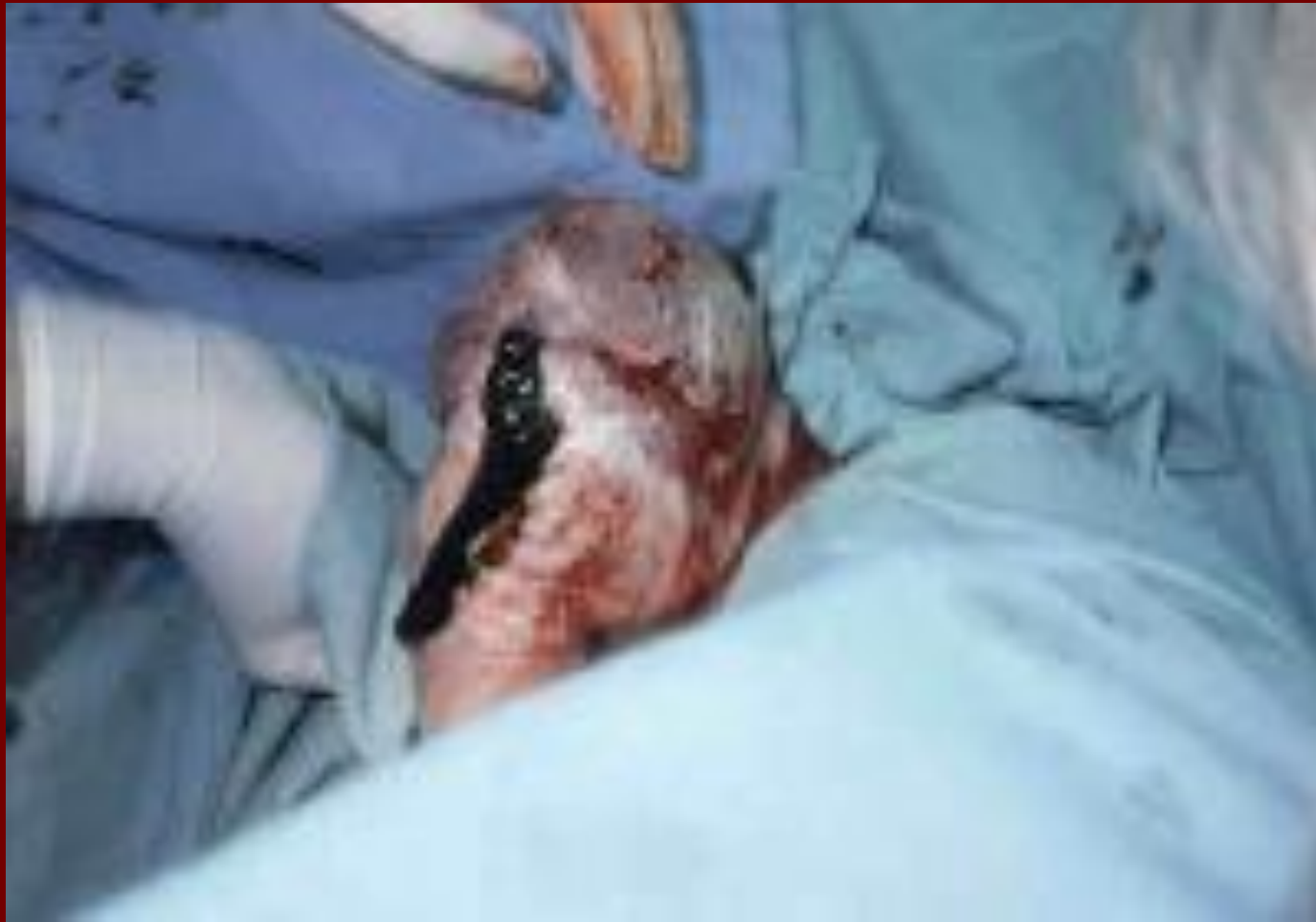Delivering arms

Manoeuvres to deliver head

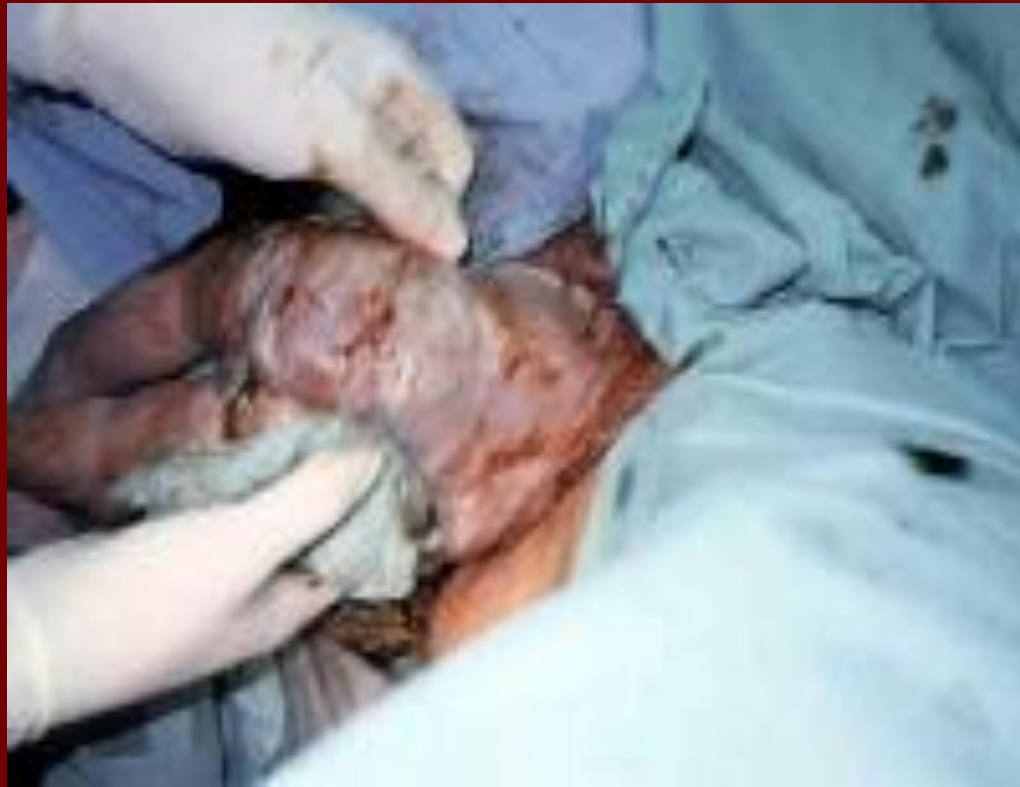Using forceps to deliver head



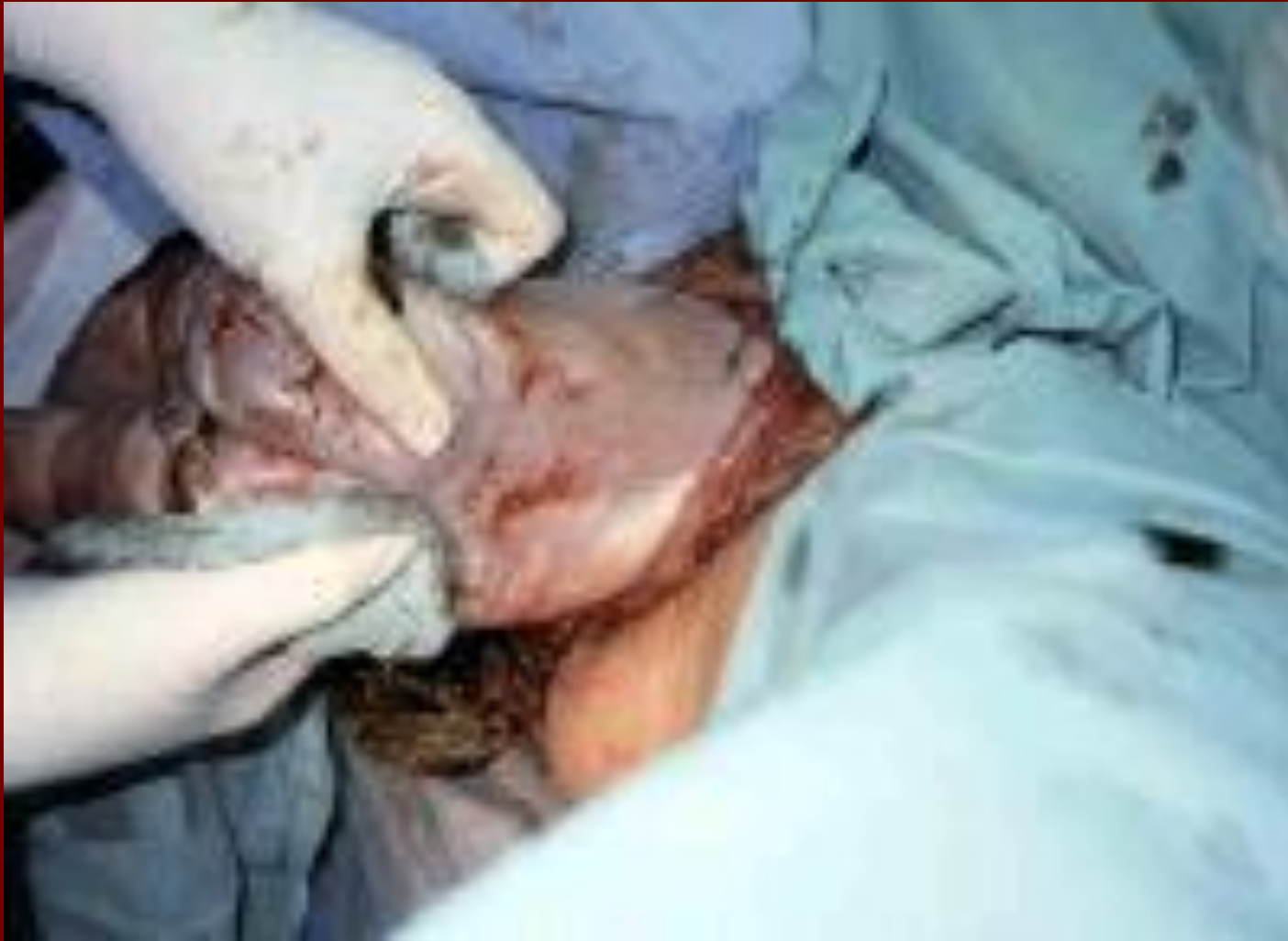- No downward or outward traction is applied to the fetus until the umbilicus has been reached.



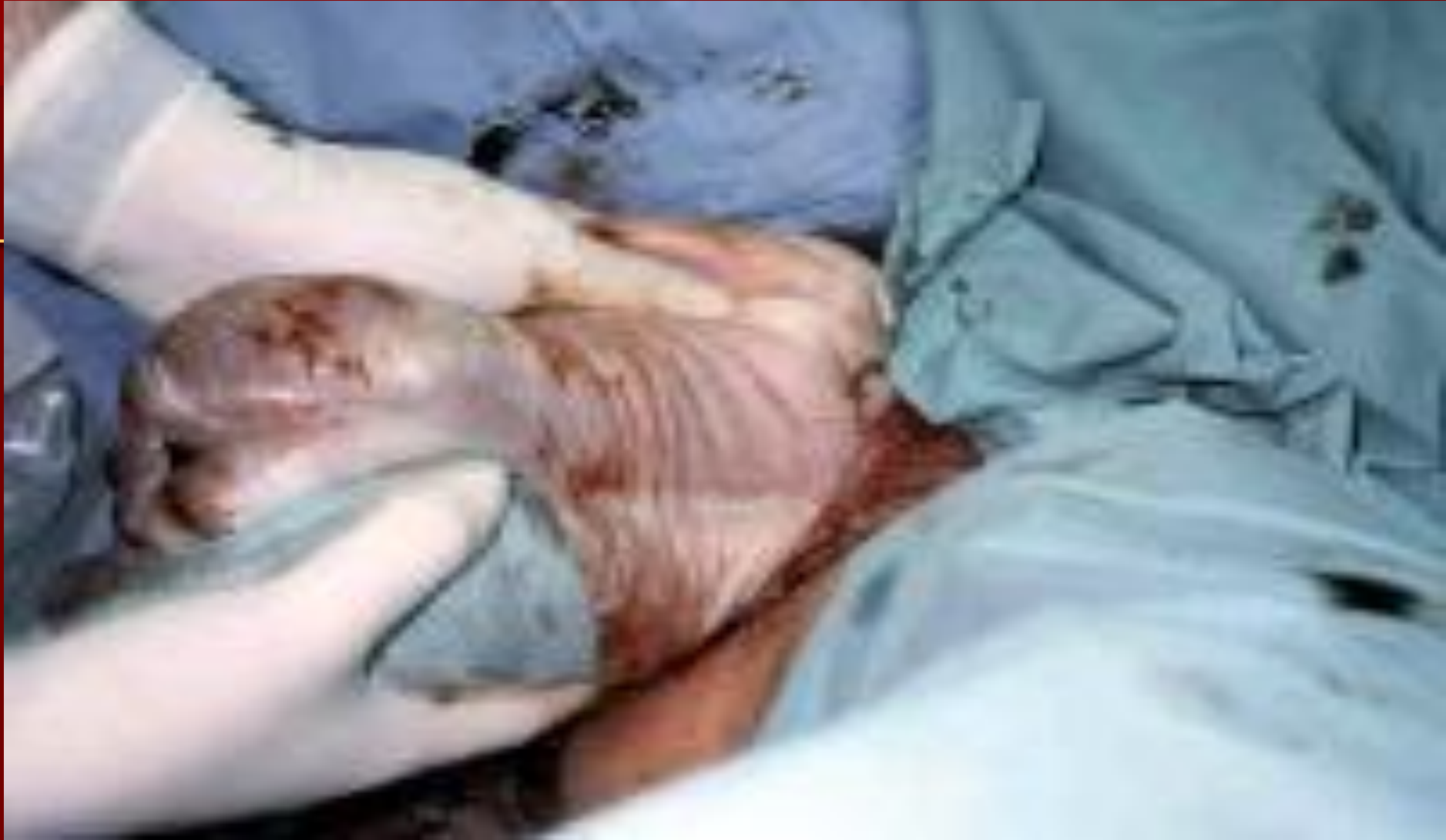With a towel wrapped around the fetal hips, gentle downward and outward traction is applied in conjunction with maternal expulsive efforts until the scapula is reached. An assistant should be applying gentle fundal pressure to keep the fetal head flexed.



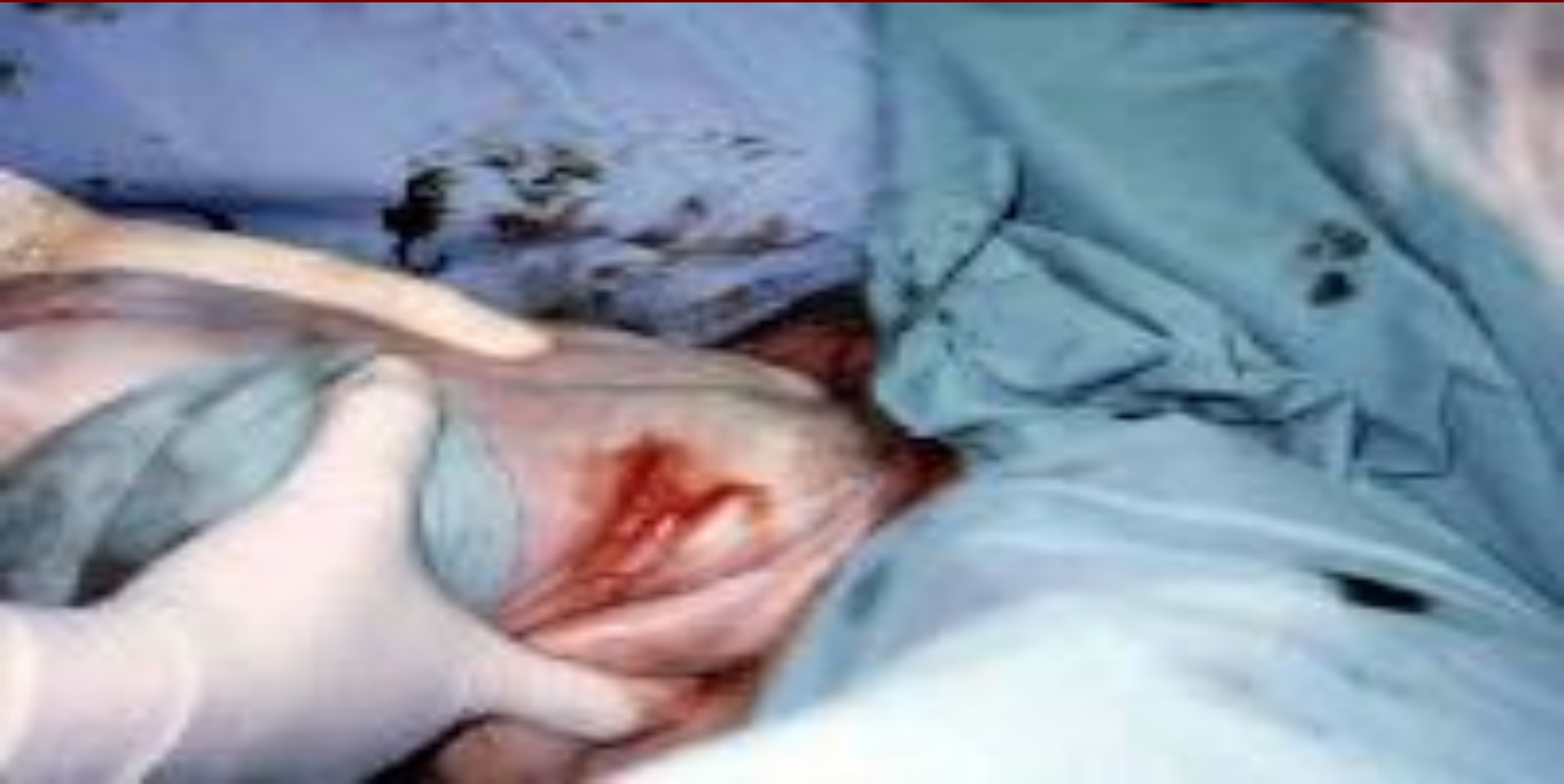After the scapula is reached, the fetus should be rotated 90° in order to delivery the anterior arm.



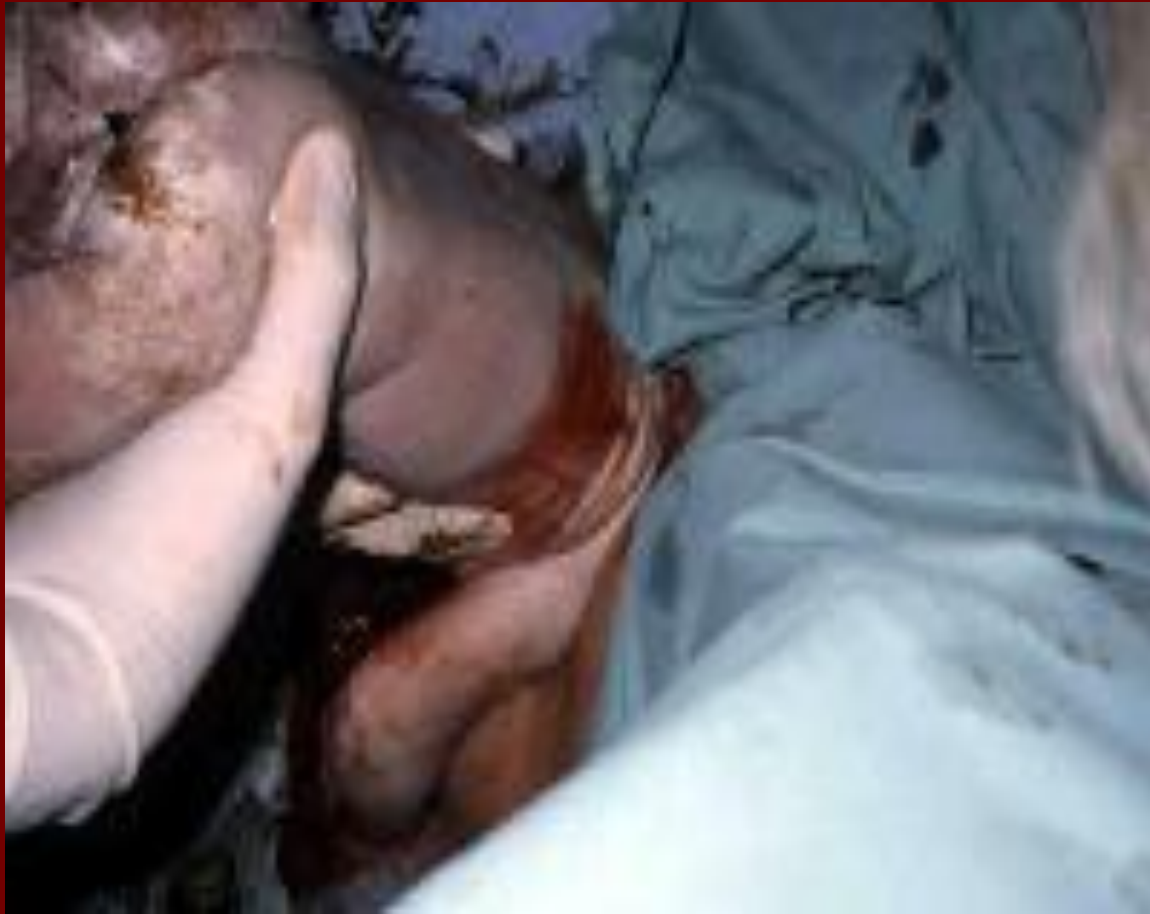The anterior arm is followed to the elbow, and the arm is swept out of the vagina.



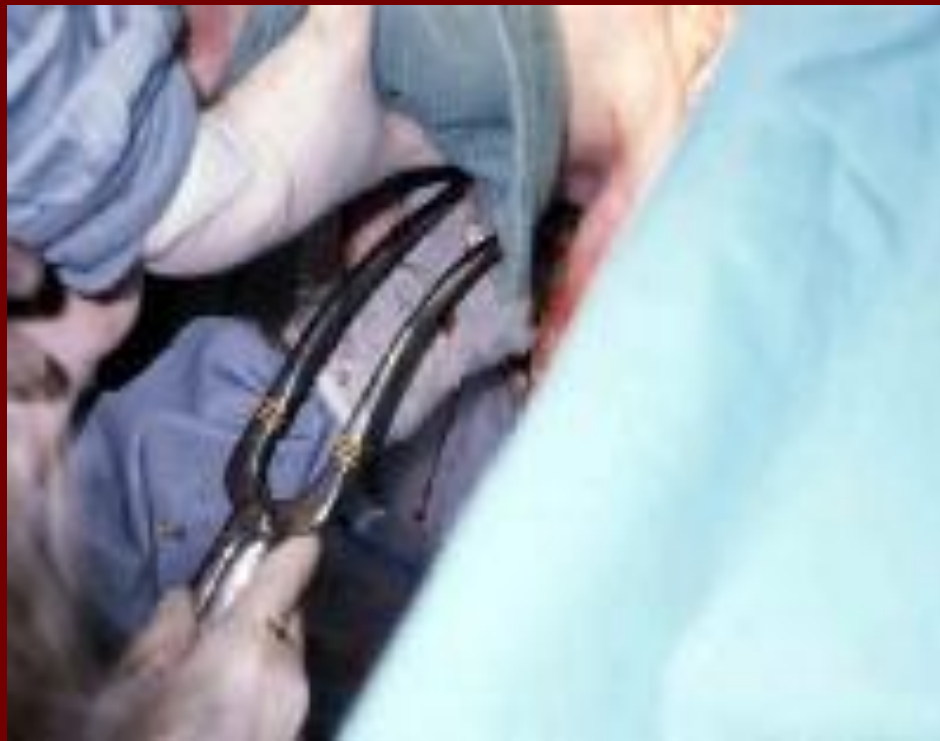The fetus is rotated 180°, and the contralateral arm is delivered in a similar manner as the first. The infant is then rotated 90° to the back-up position in preparation for delivery of the head.



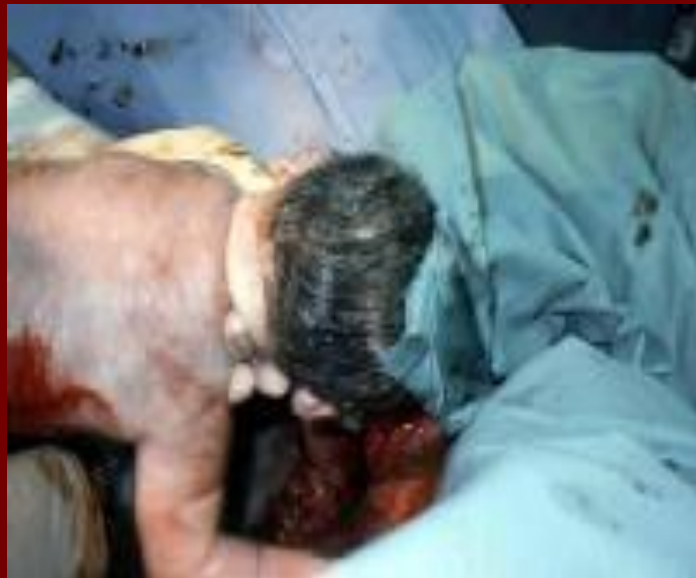Picture 9. Assisted vaginal breech delivery: The fetal head is maintained in a flexed position by using the Mauriceau-Smellie-Veit maneuver, which is performed by placing the index and middle fingers over the maxillary prominence on either side of the nose. The fetal body is supported in a neutral position with care to not overextend the neck.



Pipers are specialized forceps used only for the aftercoming head of a BP. They are used to keep the head flexed during extraction of the fetal head. An assistant is needed to hold the infant while the operator gets on one knee to apply the forceps from below.



Low 1-minute Apgar scores are not uncommon after a vaginal breech delivery. A pediatrician should be present for the delivery in the event that neonatal resuscitation is needed.



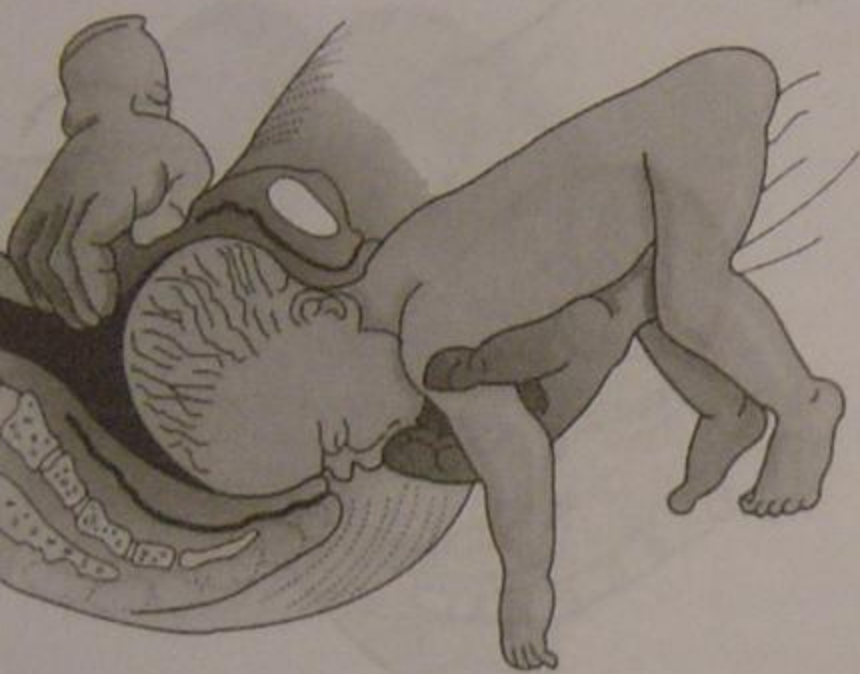

Figure 21-4. Maneuver for delivery of the head. The fingers of the left hand are inserted into the infant's mouth or over the mandible; the right hand exerts pressure on the head from above. (Modified and reproduced, with permission, from Pernoll ML: *Benson and Pernoll's Textbook of Obstetrics and Gynecology*, 10th ed. Philadelphia, 2001.)

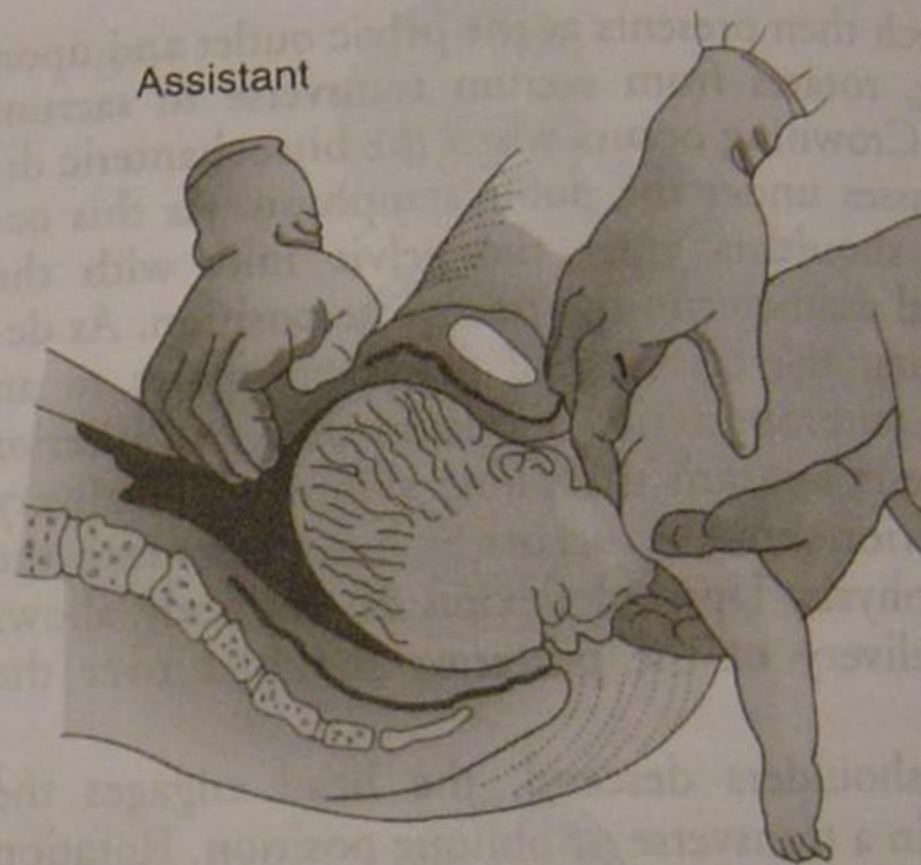


Figure 21-6. Mauriceau-Smellie-Veit maneuver for delivery of the head. The fingers of the left hand are inserted into the infant's mouth or over the mandible; the fingers of the right hand curve over the top of the head. An assistant exerts suprapubic pressure on the mother's abdomen. (Reproduced, with permission, from Pernoll M

